Hämospermie

Wie gerechtfertigt sind die insgeheimen Ängste der betroffenen Männer?

Hämospermie (Hämatospermie) ist wohl eines der wenigen Symptome, das Männer dazu bewegt, sich umgehend in urologische Behandlung zu begeben. Denn Blut in der Samenflüssigkeit hat für Männer etwas Beängstigendes. Je nach Alter des Betroffenen mag dabei die Furcht vor Fertilitäts- und Sexualstörungen im Vordergrund stehen, oder es ist der Gedanke an eine zugrunde liegende maligne Krankheit, der unwillkürlich aufkeimt. Generell braucht aber insbesondere der jüngere Patient keine übermäßigen Befürchtungen zu hegen, da es sich überwiegend um ein selbstlimitierendes, benignes Symptom handelt. Andererseits ist Hämospermie in einer geringen, aber nicht zu vernachlässigenden Anzahl der Fälle tatsächlich auf maligne Tumoren zurückzuführen, oder es liegt ihr eine schwerwiegende systemische Krankheit zugrunde. Daraus ergibt sich die Notwendigkeit, insbesondere bei älteren Patienten und in Fällen persistierender bzw. rezidivierender Hämospermie eine sorgfältige Abklärung auch mit modernen bildgebenden Verfahren wie der Magnetresonanztomographie vorzunehmen.

Blut in der Samenflüssigkeit ist für betroffene Männer in der Regel ein alarmierendes Signal, so dass sie meist nach nur einer bis spätestens zwei solcher Episoden einen Urologen aufsuchen. Der wird dann – gestützt auf Erfahrung und Literaturangaben – zwar zunächst einmal „Entwarnung“ geben, doch nicht selten erweisen sich die Bemühungen, Blutungsherd und -ursache aufzuspüren, um dem Patienten gegebenenfalls ein wirklich sicheres Gefühl vermitteln zu können, als frustierendes Problem.

In verschiedenen, meist einige Zeit zurückliegenden Untersuchungen wurde die Ätiologie von Hämospermie in 30 bis 70 % der Fälle als idiopathisch eingestuft. Dieser Anteil hat sich mit zunehmendem Einsatz moderner bildgebender Verfahren zwar deutlich reduziert, doch auch damit lassen sich selbst bei sichtbaren pathologischen Veränderungen Ursache und Wirkung oft nicht mit Sicherheit zuordnen.

In der älteren Literatur wurde vielfach der Standpunkt vertreten, die Hämospermie sei als selbstlimitierendes benignes Geschehen nicht weiter abzuklären, und das therapeutische Vorgehen könne sich im Wesentlichen auf die Beruhigung des Patienten beschränken. Diese Auffassung wird aufgrund des breiten Spektrums möglicher Ätiologien von den meisten Autoren heute deutlich relativiert. Sofern nicht augenfällige Ursachen wie beispielsweise iatrogene mechanische Manipulationen oder eine nachgewiesene Infektion vorliegen, sollte insbesondere bei zugleich auftretender Hämaturie und hauptsächlich bei älteren Männern eine vollständige Abklärung anhand der entsprechenden Stufendiagnostik versucht werden.

Erhebliche ätiologische Vielfalt

Blut in der Samenflüssigkeit kann von der Urethra, den periurethralen Drüsen, den bulbourethralen Drüsen, der

Harnblase, der Prostata, den Samenbläschen, dem Ductus deferens, den Nebenhoden oder den Hoden herrühren. Ähnlich vielfältig ist die einer solchen Blutung zugrunde liegende Pathologie [1 - 4].

Vielfach ist es üblich, ätiologische Faktoren für Hämospermie nach pathologischen Mechanismen zu kategorisieren. Dabei spielen insbesondere iatrogene, entzündliche und infektiöse Ursachen eine Rolle. Besonderes Gewicht wird stets auf maligne Krankheiten als mögliche Ursache gelegt. Darüber hinaus werden in Übersichtsartikeln auch zahlreiche eher seltene bzw. „exotische" Ätiologien aufgezählt (**Tabelle**).

Entzündung und Infektion

Entzündliche Prozesse in den akzessorischen Geschlechtsdrüsen sind insbesondere bei jüngeren Männern unter 40 Jahren die häufigste Ursache von Hämospermie. Die Blutung entsteht dabei durch Reizung der Mukosa, Hyperämie oder Ödemen der Drüsen bzw. der Ausführungsgänge. In der infektiösen Ätiologie solcher Prozesse spielen Viren, Bakterien, Mykobakterien und Parasiten eine Rolle. Sehr hoch ist der Anteil infektiös verursachter Hämospermie unter Männern mit sexuell übertragbaren Krankheiten wie Syphilis oder Gonorrhoe. Häufig wurden zudem Herpes-simplex-Viren, *Chlamydia trachomatis*, *Enterococcus faecalis* und *Ureaplasma urealyticum* nachgewiesen [5]. Ferner können mechanische oder chemische Einwirkungen zu Blutungen führen. Häufig finden sich Calculi in der Prostata oder den Bläschendrüsen, die als traumatische Ursache für Hämospermie angesehen werden.

Systemische Faktoren

Unter den systemischen Krankheiten, die als Ursache von Hämospermie in Frage kommen, wird stets Hypertonie in schwerer bzw. maligner Ausprägung an erster Stelle genannt. Es sind sogar Fälle beschrieben, in denen Hämospermie als erstes und einziges Symptom auf das Vorliegen eines malignen Hypertonus hinwies [6]. Schwere Leberkrankheiten können zu einer verminderten Produktion von Gerinnungsfaktoren führen und werden diesbezüglich auch mit Hämospermie in Verbindung gebracht. Es wird ferner spekuliert, dass portaler Hochdruck über Verbindungen zwischen hämorrhoidalem und prostatischem Plexus Blutungen auslösen könnte. Auch Blutdyskrasien wie Hämophilie und Von-Willebrand-Syndrom kommen als Ursache für Hämospermie in Frage.

> Hämospermie tritt am häufigsten bei jüngeren Männern unter 40 Jahren auf und hat zum Großteil eine infektiöse Ätiologie

Gefäßanomalien

Als Blutungsquelle wurden aberrante (nicht der Norm entsprechende) Blutgefäße, venöse Krampfadern in den Samenbläschen oder bei benigner Prostatahyperplasie sowie arterio-venöse Fehlbildungen ausgemacht. In solchen seltenen Fällen mit direkter Beteiligung der Blutgefäße kann es zu massiver Beimengung von Blut in der Samenflüssigkeit kommen. Zudem besteht das Risiko für Blutgerinsel, die im Extremfall zu Harnverhalt führen können.

Saito (2008) berichtet aktuell über 20 Patienten (38 bis 82 Jahre) mit einem urethralen Hämangiom, von denen sechs Männer sowohl über Hämospermie als auch Hämaturie und fünf lediglich über Hämaturie klagten. In 19 Fällen, in denen die Läsion endoskopisch resektiert wurde, ergab der histologische Befund ein kavernöses Hämangiom. Obwohl über urethrale Hämangiome als Ursache von Hämospermie bislang nur ver-

Ätiologie der Hämospermie

Entzündung und Infektion

- Prostatitis, Vesikulitis, Urethritis, Epidymoorchitis
- Calculi der Prostata, Samenbläschen, Urethra, Harnblase, Ureter
- Sexuell übertragbare Krankheiten
- Tuberkulose, Bilharziose, Zytomegalie

Weitere Krankheiten des Urogenitalsystems

- Benigne Prostatahyperplasie
- Condylomata acuminata
- Urethralstrikturen
- Vaskuläre Fehlbildungen
- Hämangiome
- Arterio-venöse Fisteln
- Dilatation der Samenbläschen
- Granulationen, adenomatöse Polypen
- Divertikel
- Prostatazysten
- Utrikuluszysten
- Spermatozele, Hydrozele
- Induratio penis plastica

Iatrogene Ursachen/Traumata

- Prostatabiopsie, Prostatainjektionen
- Radiotherapie, Brachytherapie, Kryotherapie, hochfrequenter Ultraschall bei Prostatakrebs
- Prostatische/urethrale Stents
- Vasektomie
- Orchiektomie
- Orale Antikoagulantien
- Trauma: Hoden, Perineum, posthämorrhoidale Behandlung

Systemische Faktoren

- Schwere/maligne Hypertonie
- Hämophilie, Purpura, Von-Willebrand-Syndrom
- Alkoholische Leberzirrhose
- Amyloidose der Samenbläschen

Maligne Tumoren

- Prostatakrebs
- Hodenkrebs
- Karzinom der Samenbläschen
- Sarkome der Prostata, Samenbläschen
- Intraduktale Karzinome
- Chronische lymphatische Leukämie
- Metastasiertes Melanom

Nach Angaben in [1-4] bzw. deren Referenzen

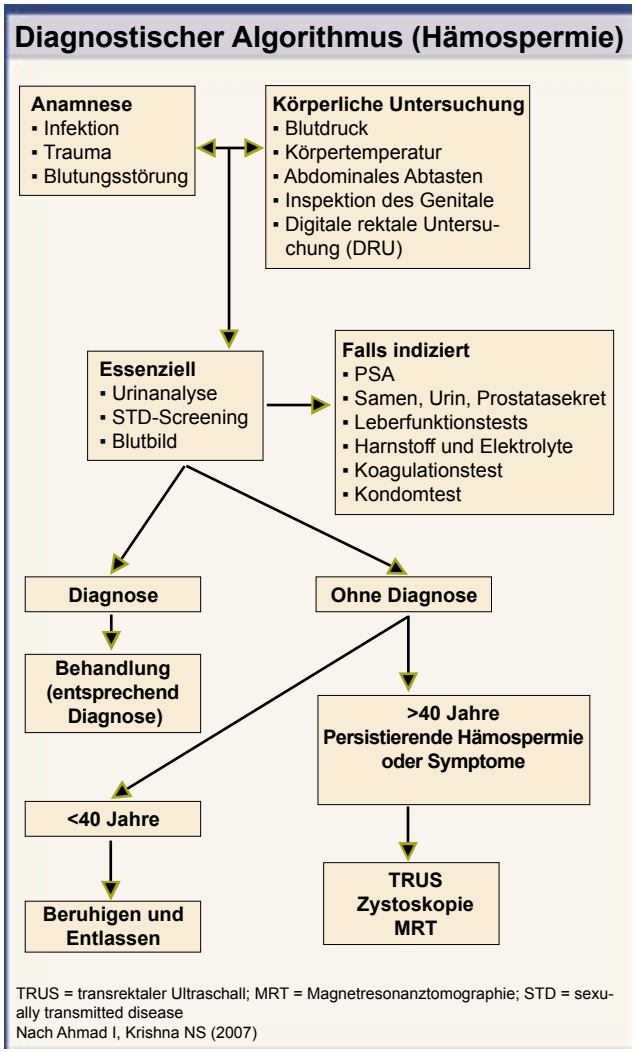

TRUS = transrektaler Ultraschall; MRT = Magnetresonanztomographie; STD = sexually transmitted disease
Nach Ahmad I, Krishna NS (2007)

einzelt berichtet wurde, scheint diese Ätiologie offenbar doch häufiger vorzuliegen [7].

Maligne urologische Tumoren

Krebserkrankungen sind eine mögliche, wenn auch verhältnismäßig seltene Ursache für Hämospermie. In einer Überprüfung der englischsprachigen Literatur kamen Ahmad und Krishna (2007) auf 33 Fälle in elf Studien mit insgesamt 931 Fällen von Hämospermie (3,5 %), in denen maligne Tumoren als zugrunde liegende Ursache beschrieben worden sind [3]. Betrachtet man die Statistik genauer, fällt auf, dass allein in zwei Untersuchungen von Papp et al. (2003) zusammen 25 Fälle maligner Tumoren bei 205 Männern mit Hämospermie registriert worden waren [8]. Das ergab Inzidenzen von 11,6 bzw. 13,1 %. Andererseits wurden in sechs Studien mit zusammen 477 Hämospermie-Patienten kein einziger zugrunde liegender maligner Tumor identifiziert.

Han et al. (2004) haben Männer untersucht, die sich einem Prostatakrebs-Screening unterzogen und zusätzlich Angaben zu Hämospermie machten. Dabei trat Hämospermie im 26 126 Teilnehmer umfassenden Gesamtstudienkollektiv bei nur 139 Männern (0,5 %) auf. Andererseits wurde bei 19 der 139 Patienten mit Hämospermie (13,7 %) Prostatakrebs entdeckt [9].

Grundsätzlich kommen alle malignen urologischen Tumoren als seltene Ursache von Hämospermie in Frage. Aber auch Fälle von Hämospermie im Zusammenhang mit entfernten, metastasieten Tumoren (Melanom) wurden berichtet.

Iatrogene Ursachen (Trauma)

Als häufigste Ursache für Hämospermie bei älteren Männern gilt die durch transrektalen Ultraschall (TRUS) geleitete Prostatabiopsie im Rahmen der Abklärung eines Verdachts auf Prostatakrebs. In einer prospektiven Untersuchung von Manoharan et al. (2007) trat bei 84 % der beobachteten Männer im Mittel für dreieinhalb Wochen nach der Biopsie Hämospermie auf [10]. Zu völlig anderen Zahlen kommt eine japanische Studie: Hämospermie, Hämaturie und rektale Blutungen traten lediglich bei 1,2 %, 12 % bzw. 5,9 % der Patienten nach einer TRUS-geleiteten Prostatabiopsie auf [11]. Die Einnahme von Aspirin erhöht nach einer TRUS-geleiteten Prostatabiopsie zwar das Risiko für Hämaturie und rektale Blutungen, nicht aber für Hämospermie [12].

Ferner wurde Hämospermie bei 17 % der Patienten beobachtet, die sich einer prostatischen Brachytherapie unterzogen [13].

> Iatrogene Traumata im Zusammenhang mit Diagnostik und Therapie von Prostatakrebs gehören zu den häufigsten Ursachen von Hämospermie.

Diagnostisches Vorgehen bei Hämospermie

Im Rahmen der Anamnese bei Hämospermie sind Fragen nach dem erstmaligen Auftreten, der Häufigkeit, Schmerzen, Beobachtung von Blut im Urin, vorausgegangenen sexuell übertragbaren Krankheiten und sexuellen Praktiken zu stellen. Die Beschreibung, ob das beobachtete Blut eher hell oder dunkel war, kann Hinweis auf dessen Herkunft aus der hinteren Harnröhre bzw. Prostata oder Samenbläschen sein. Bei der Medikamentenanalyse empfiehlt es sich, gezielt nach der Einnahme von Aspirin oder oralen Antikoagulantien zu fragen.

Die grundlegende körperliche Untersuchung umfasst die Messung des Blutdrucks und der Körpertemperatur sowie das Abtasten des Bauches nach raumfordernden Prozessen.

Die Bestimmung des Prostata-spezifischen Antigens (PSA) im Serum ist bei Männern von über 40 Jahren obligatorisch. Ferner ist ein Butbild anzufertigen.

Bei infektiöser Ätiologie ist die Urinanalyse (Urinsediment, Kultur) essenziell. Besteht der Verdacht auf eine Urethritis/Epididymitis, empfiehlt sich die Durchführung einer 2-Gläserprobe und bei Verdacht auf Prostatitis einer 4-Gläserprobe. Eine Samenanalyse wird zwar vielfach als nicht erforderlich erachtet, doch kann Oligospermie als wertvoller Hinweis auf eine obstruktive Ätiologie gewertet werden.

Durch den Einsatz moderner bildgebender Verfahren lassen sich die diagnostischen Möglichkeiten erheblich erweitern. Mit transrektalem Ultraschall (TRUS) sind Prostataverkalkungen, Utrikuluszysten sowie Veränderungen der Samenblasen (**Abb.**) und der Samenausführungsgänge deutlich zu erkennen. Am deutlichsten lassen sich Anomalien der akzessorischen Geschlechtsdrüsen abermittels Magnetresonanztomographie (MRT) erkennen. Das Verfahren ermöglicht es sogar Blutungsherde zu identifizieren: Bei Untersuchungen der Samenbläschen mit MRT wurden hoch intensive Signale auf T1-gewichteten Bildern mit oder ohne niedrig intensiven Signalen auf T2-gewichteten Aufnahmen als Blutung interpretiert, ohne dass eine solche durch Aspirationsdiagnostik bestätigt wurde. Diese Bestätigung lieferte jetzt eine Untersuchung in der Arbeitsgruppe um Furuya (siehe Referat S. 88).

Bei der weit überwiegenden Mehrheit der Patienten mit Hämospermie können maligne und weitere schwerwiegende Ursachen nach urologischer Untersuchung einschließlich bildgebender Verfahren und flexibler Zystoskopie ausgeschlossen werden

In der klinischen Praxis stellt sich jedoch die Frage, inwieweit die diagnostischen Möglichkeitern in jedem einzelnen Fall ausgeschöpft werden sollten. Hierbei wird vielfach die Meinung vertreten, dass das „volle Programm“ insbesondere bei Männern im Alter über 40 Jahren und in Fällen von persistierender Hämospermie wie auch bei Beschwerden im Zusammenhang mit der Hämospermie gefahren werden sollte (siehe diagnostischer Algorithmus).

Behandlungsmöglichkeiten bei Hämospermie

Lässt sich die zugrunde liegende Pathologie bei Hämospermie aufklären, kann eine entsprechende spezifische Therapie vorgenommen werden. Bei infektiöser Ätiologie ist entsprechend der Sensitivität des kultivierten Pathogens eine wirksame antimikrobielle Therapie indiziert. Aber auch wenn die Ursache aufgrund klinischer Hinweise in einer Infektion vermutet wird, ohne dass sich in Urin- oder Samenkulturen ein Erreger nachweisen lässt, ist eine empirische Antibiotikatherapie vertretbar.

Über eine transrektale, Ultraschallgeführte, transperineale, bilaterale Punktion der Samenbläschen und mehrtägige! antibiotische Dauerirrigation im Liegen bei hartnäckiger Hämospermie berichtet aktuell eine chinesische Arbeitsgruppe [14]. Die Autoren behandelten 63 Patienten (19 bis 69 Jahre alt), bei denen die Ursache der Hämospermie in einer chronischen Prostatitis oder Vesikulitis (33), der Obstruktion des Ductus ejaculatorius (7) bzw. einer Kombination beider (14) vermutet wurde. Bei neun Männern lagen keine Anhaltspunkte für die Ursache vor. Nach einer Behandlungsdauer von fünf bis sieben Tagen und einer Nachbeobachtungszeit von sechs bis 60 Monaten, waren fast alle hartnäckigen Fälle von makroskopischer Hämospermie behoben.

Wang et al. (2006) behandelten erfolgreich Männer mit einer arteriellen Fistel mit pelviner Angiographie und arterieller Embolisation über den Katheter [15].

In der Mehrheit der Fälle ist Hämospermie ein selbstlimitierendes Symptom. Als eine der wichtigsten Maßnahmen in idiopathischen Fällen, gilt nach wie vor, den Patienten zu beruhigen.

Dilatation des linken bei normalem rechten Samenbläschen

Literatur:
[1] Szlauer R, Jungwirth A. 2008. Hematospermia: diagnosis and treatment. Andrologia 40:120-124.
[2] Leocádio DE, Stein BS, 2008. Hematospermia: etiological and management considerations. Int Urol Nephrol DOI:10.1007/s11255-008-9409-9
[3] Ahmad I, Krishna NS, 2007. Hemospermia. J Urol 177:1613-1618.
[4] John H, Ludwig M, 2003. Diagnostisches und therapeutisches Vorgehen bei Hämospermie. Urologe [A] 42:99-103.
[5] Bamberger E, Madeb R, Steinberg J, et al. 2005. Detection of sexually transmitted pathogens in patients with hematospermia. Isr Med Assoc J 7:224-227.
[6] Fleming JD, McSorley A, Bates KM, 2008. Blood, semen, and an innocent man. Lancet 371:958.
[7] Saito S, 2008. Posterior urethral hemangioma: one of the unknown causes of hematuria and/or hematospermia. Urology 71:168.e11-168.e14.
[8] Papp Gk, Kopa Z, Szabó F, Erdei E 2003. Aetiology of haemospermia. Andrologia 35:317-320.
[9] Han M, Brannigan RE, Antenor JA, et al. 2004. Association of hemospermia with prostate cancer. J Urol 172:2189-2192.
[10] Manoharan M, Ayyathurai R, Nieder A, et al. 2007. Hemospermia following transrectal ultrasound-guided prostate biopsy: a prospective study. Prostate Cancer Prostatic Dis 10: 283-287.
[11] Kakehi Y, Naito S, Japanese Urological association. 2008. Complication rates of ultrasound-guided prostate biopsy: a nation-wide survey in Japan. Int J Urol 15:319-321.
[12] Halliwell OT, Yadegafar G, Lane C, Dewbury KC, 2008. Transrectal ultrasound-guided biopsy of the prostate: aspirin increases the incidence of minor bleeding complications. Clin Radiol 63:557-561.
[13] Finney G, Haynes A-M, Cross P, et al 2005. Cross-sectional analysis of sexual function after prostate brachytherapy. Urology 66:377-381.
[14] Zhang X-r, Gu B-j, Chen Y-m, et al. 2008. Transrectal ultrasonography-guided transperineal bilateral seminal vesicle puncture and continuous irrigation for the treatment of intractable hematospermia. Chin Med J 121:1052-1054.
[15] Wang L-J, Tsui K-H, Wong Y-C, et al. 2006. Arterial bleeding in patients with intractable hematospermia and concomitant hematuria: a preliminary report. Urology 68:938-941.